Revija/Journal
za medicinske i tehničke nauke/Of Medical and Technical Sciences
Evropski Univerzitet Kallos Tuzla

ORIGINAL PAPERS

UNIPORTAL VIDEO ASISTIRANA DESNA GORNJA LOBEKTOMIJA SA MEDIJASTINALNOM LIMFADENEKTOMIJOM
UNIPORTAL VIDEO-ASSISTED RIGHT UPPER LOBECTOMY AND MEDIASTINAL LYMPHADENECTOMY

Amar Kešetović[1], Adnan Kešetović[2], Ilma Kešetović[3], Mithat Tabaković[4]

1. Univerzitetski klinički centar Tuzla
2. Univerzitetski klinički centar Tuzla
3. Univerzitetski klinički centar Tuzla
4. Evropski Univerzitet Kallos Tuzla

DOI - 10.59366/2831-1094.2023.1.2.46

Corresponding author
e-mail: kesetovic.amar@yahoo.com

Sažetak

Uniportal video-asistirana torakoskopska hirurgija je najmanje invazivni pristup za resekciju karcinoma pluća. Uniportal VATS anatomska resekcija je sigurna i pouzdana metoda, sa dobrim ishodom, pogotovo kada je izvodi iskusan hirurg. Iako je VATS uniportal pristup evoluirao u izrazito sofisticiranu metodu kojom je moguće izvesti neke od najsloženijih torakalnih operacija, ovaj pristup za lobektomiju nije standardiziran i hirurška tehnika varira u zavisnosti od hirurga. Ovaj prikaz slučaja ilustrira uniportal VATS gornju desnu lobektomiju sa disekcijom limfnih čvorova kod 61-godišnjeg pacijenta, pušača sa nemikrocelularnim karcinomom pluća.

Ključne riječi: uniportal video-asistirana torakoskopska hirurgija (VATS), karcinom pluća.

Summary

Uniportal video-assisted thoracoscopic surgery (VATS) is the least invasive approach for lung cancer resection. Uniportal VATS anatomical resection is feasible and safe, and offers with good outcomes, especially when performed by experienced surgeons. Although uniportal VATS has now evolved into a sophisticated technique capable of performing some of the most complex thoracic procedures, this approach for lobectomy is not standardized, and the surgical procedure still varies between surgeons. This case report illustrates a uniportal VATS right upper lobectomy and lymph node dissection on a 61-years old smoker patient with non-small cell lung cancer.

Key words: uniportal video-assisted torakoscopic surgery, lung cancer.

Uvod/Introduction

Rocco i saradnici su 2004.g. prvi opisali metodu uniportal videoasistirane intrvencije u torakalnoj hirurgiji (VATS) (1). Nakon više od 15 godina iskustva uniportal VATS je postao standardni pristup u zbrinjavanju karcinoma pluća i postao se prihvaćen diljem svijeta (2,3).
Tradicionalna VATS lobektomija se izvodila kroz dvije ili tri incizije ali se lobektomija može uraditi i kroz jednu inciziju što omogućava manju traumu grudnog koša (4).

Uniportal VATS je sigurna i sofisticirana metoda kojom se mogu postići neke od najtežih lobektomija zbog karcinoma pluća (5-7). Ovdje ćemo demonstrirati izvođenje gornje desne lobektomije zbog karcinoma pluća korištenjem uniportal VATS tehnike.

Klinički podaci

Pacijentu starom 61godinu na sistematskom pregledu i urađenom RTG snimku pluća otkrivena je masa u projekciji gornjeg lobusa. Kompjuterizirna tomografija je pokazala solitarnu tumorsku masu promjera 27x20mm i limfne čvorove do 12mm. Uradi se trantorakalna iglena biopsija te se patohistološki verifikuje da se radi o adenokarcinomu. Bronhoskopijom se ne nađe malignih ćelija. Pacijent opterećen komorbiditetima: hipertenzija i dijabetes melitus tip 2. Spirometrijom se evaluira funkcija pluća, FEV 2.3, FVC 2.6.

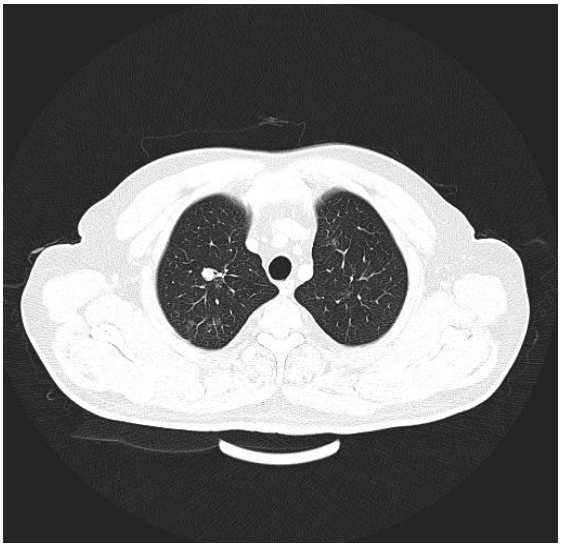

Slika 1. prikaz tumora, kompjuterizovana tomografija

Anestezija i pozicioniranje

Pacijent se postavlja u lateralni dekubitalni položaj. Operacioni stol se flektira da bi se se povećali interkostalni prostori i olakšao pristup u grudnu duplju. Operator se pozicionira ispred pacijenta a asistent se pozicionira iza pacijenta. Operativni zahvat se izvodi u opštoj anesteziji sa endotrahealnim dvolumenskim tubusom koji omogućava jednostranu ventilaciju.

Slika 2. prikaz pacijenta na operacionom stolu

Portovi

Incizija se načini u prednjoj aksilarnoj liniji u dužini od 3-4cm kroz peti interkostalni prostor. Tanki silikonski port se koristi da bi se zaštitila rana od kontaminacije tumorskim ćelijama i spriječilo pretjerano maltretiranje tkiva. Koristimo endoskop sa uglom od 30 stepeni. Endoskop se pozicionira u prednji rub rane dok su u ostalom dijelu smješteni radni instrumenti.

Slika 3. pozicioniranje radnih instrumenata u inciziji

Operativna tehnika

Eksploracijom prsišta ne nađe se pleuralnih adhezija, pleuralnog izliva niti signifikantnih pleuralnih limfnih čvorova. Sljedeci korak je otvaranje prednje i stražnje medijastinalne pleure te disekcija medijastinalnih limfnih čvorova. Presijecanjem donjeg plućnog ligamneta se ne nađe uvećanih limfnih čvorova. Disekcijom limfnih čvorova grupe 11 ćemo prikazati arterijisko stablo te nakaon disekcije arterije za gornji lobus istu ćemo staplerski resecirati. Nakon toga se prikaže i staplerski resecira gornja pluća vena. Disekcijom limfnih čvorova oko ogranka bronha za gornji lobus isti će se prikazati i staplerski resecirati.

Zadnji korak nakon provjerene aerohemostaze je aplikacija lokalnog anestetika u interkostalni prostor pod kontrolom kamere da bi se smanjio postoperativni bol. Aplikacije ide od drugog interkostalnog prostora do incizione rane. Drenažni kateter se postavi u desno prsište. Vrijeme trajanja operacije je 90min.
Postoperativni tretman podrazumijeva menadžment bola, respiratornu fizioterapiju i ranu mobilizaciju. Torakalni dren se odstrani treći postoperativni dan.

Slika 4. pozicioniranje drena nakon završenog operativnog zahvata

Zaključak/Conclusion

Danas Uniportal VATS nije metoda rezervisana samo za rane stadije karcinoma pluća već je evaluirala u sofisticiranu metodu kojom možemo uraditi neke od najsloženijih slučajeva tumora pluća. (8,9) Uniportal VATS se koristi za uznapredovale slučajeve tumora pluća te sleeve resekcije. (10)
Uniportal VATS u poređenju sa konvencionalnim VATS je zahtjevniji za asistenta koji drži kameru ali dobra ekspozicija je krucijalna za pravilnu disekciju struktura te da bi se izbjeglo preklapanje radnih instrumenata. (11) Jedna od mogućih prednosti uniportal pristupa je redukcija postoperativnog bola a razlog tome leži u činjenici sto je uključen samo jedan interkostalni prostor a sama neupotreba troakara smanjuje rizik od povrede interkostalnih nerava. (12)
Smatramo da VATS uniportal zahtijeva dobro poznavnaje anatomije grudnog koša. Torakalni hirurzi trebaju imati dobro znanje iz otvorene hirurgije te konvecionalnog VATS-a prije upotrebe uniportal VATS-a.

ORCID: https://orcid.org/ 0000-0002-8492-1717

Literatura/References

1. Rocco G, Martin-Ucar A, Passera E. Uniportal VATS wedge pulmonary resections. Ann Thorac Surg 2004;77:726-8.
2. Walker WS, Codispoti M, Soon SY, et al. Long-term outcomes following VATS lobectomy for non-small cell bronchogenic carcinoma. Eur J Cardiothorac Surg 2003;23:397-402.
3. Naidoo R, Windsor MN, Goldstraw P. Surgery in 2013 and beyond. J Thorac Dis 2013;5 Suppl 5:S593-606.
4. McElnay PJ, Molyneux M, Krishnadas R, et al. Pain and recovery are comparable after either uniportal or multiport video-assisted thoracoscopic lobectomy: an observation study. Eur J Cardiothorac Surg 2015;47:912-5.
5. Gonzalez-Rivas D, Fernandez R, Fieira E, et al. Uniportal video-assisted thoracoscopic bronchial sleeve lobectomy: first report. J Thorac Cardiovasc Surg 2013;145:1676-7.
6. Gonzalez-Rivas D, Mendez L, Delgado M, et al. Uniportal video-assisted thoracoscopic anatomic segmentectomy. JThorac Dis 2013;5 Suppl 3:S226-33.
7. Gonzalez-Rivas D, Delgado M, Fieira E, et al. Double sleeve uniportal video-assisted thoracoscopic lobectomy for non-small cell lung cancer. Ann Cardiothorac Surg 2014;3:E2.
8. Jimenez MF. Uniportal versus standard video-assisted thoracoscopic surgery for lung lobectomy: changing the standards requires scientific evidence. Eur J Cardiothorac Surg 2015;47:916.
9. 10. Ng CS, Rocco G, Wong RH, et al. Uniportal and singleincision video-assisted thoracic surgery: the state of the art. Interact Cardiovasc Thorac Surg 2014;19:661-6.
10. Gonzalez-Rivas D, Yang Y, Sekhniaidze D, et al. Uniportal video-assisted thoracoscopic bronchoplastic and carinal sleeve procedures. J Thorac Dis 2016;8:S210-22.
11. Gonzalez-Rivas D. Recent advances in uniportal videoassisted thoracoscopic surgery. Chin J Cancer Res 2015;27:90-3.
12. Perna V, Carvajal AF, Torrecilla JA, Gigirey O. Uniportal video-assisted thoracoscopic lobectomy versus other video-assisted thoracoscopic lobectomy techniques: a randomized study. Eur J Cardiothorac Surg. 2016 Sep;50(3):411-5.