Revija/Journal
za medicinske i tehničke nauke/Of Medical and Technical Sciences
Evropski Univerzitet Kallos Tuzla

ORIGINAL PAPERS

BIOSTATISTIČKA ANALIZA PACIJENATA SA DIJABETIČNIM STOPALOM
BIOSTATISTICAL ANALYSIS OF PATIENTS WITH DIABETIC FOOT

Emir Tufekčić[1], Mithat Tabaković[2], Elvir Atić[3], Adnan Kešetović[3], Edin Mešanović[4]

1. Univerzitetski klinički centar Tuzla
2. Evropski univerzitet Kallos Tuzla
3. Univerzitetski klinički centar Tuzla
4. Kantonalna bolnica „Dr. Safet Mujić“ Mostar

DOI - 10.59366/2831-1094.2023.1.2.41

Coresponding author
e-mail:tufekcic@live.com

Sažetak

Dijabetička neuropatija najčešća je komplikacija dijabetesa i uzrokuje do 70% svih netraumatskih amputacija. Česta i teška posljedica dijabetičke neuropatije je tzv. dijabetičko stopalo, a ulkus dijabetičnog stopala najčešće rezultuje amputacijom. Ulkus se razvije kod približno 25% dijabetičnih pacijenata. Na Univerzitetskom kliničkom centru Tuzla godišnje se tretira gotovo 90 slučajeva ulkusa, od kojih 30% rezultuje natkoljenom amputacijom. Za potrebe istraživanja obrađeni su svi slučajevi ulkusa dijabetičnog stopala zabilježeni na Univerzitetskom kliničkom centru Tuzla u periodu od augusta 2017. godine do augusta 2018. godine. Od ukupnog broja pacijenata, 30,34% je već ranije imalo neki modalitet amputacionog liječenja, a kod 20,22% pacijenata je nakon operativnog zahvata bilo potrebe za dodatnom hirurškom intervencijom. Zabilježene postoperativne komplikacije i incidenca su: gangrena na mjestu postoperativne rane u 21,35% slučajeva, dehiscencija rane kod 14,60% pacijenata, postoperativna infekcija rane kod 11,24% pacijenata, postoperativni hematom na bataljku u 12,36% slučajeva te postoperativna anemija kod 11,24% pacijenata. Poređenje rezultata biostatističke analize provedene na Univerzitetskom kliničkom centru Tuzla sa rezultatima klinika u svijetu pokazuje da su sve dokumentovane postoperativne komplikacije ulkusa dijabetičnog stopala češće su na Univerzitetskom kliničkom centru Tuzla nego u svijetu, izuzev postoperativne infekcije rane koja se javi u 39% manje slučajeva.

Ključne riječi: dijabetička neuropatija, stopalo, ulkus, amputacija.

Summary

Diabetic neuropathy is the most common complication of diabetes and causes up to 70% of all non-traumatic amputations. A common consequence of diabetic neuropathy is the diabetic foot with diabetic foot ulcers usually resulting in amputations. Almost 25% of diabetic patients develop ulcers. At UKC Tuzla, almost 90 cases of diabetic foot ulcerations are documented each year, with over 30% resulting in above-the-knee amputations. For the purpose of this research, all cases of diabetic foot documented between August 2017 and August 2018 have been assessed. Of the total number of patients 30,34% already had some amputation modality, while 18 20,22% patients required additional post-surgical intervention.

Documented post-surgical complications and their incidence were as follows: post-surgical wound gangrene in 21,35% of cases, wound dehiscence in 14,60% of cases and post-surgical wound infection in 11,24%, post-surgical hemathoma on stump in 12,36% of cases, and post-surgical anemia developed in 11,24% patients. All documented post-surgical complications occured more often at UKC Tuzla than at other clinics in the world, excluding post-surgical wound infection, which showed a decrease of 39%.

Key words: diabetic neuropathy, foot, ulceration, amputation.

Uvod/Introducion

Dijabetička neuropatija (DN) je kompleksna skupina kliničkih sindroma koji pogađaju jednu ili više regija nervnog sistema [2]. DN je najčešći oblik neuropatije u razvijenim zemljama sa stopom mortaliteta između 25% i 50% unutar pet do deset godina nakon razvoja navedenog morbiditeta, što DN čini najsmrtonosnijim oblikom neuropatije [4]. Takođe, DN je uzročnik 50 do 70% svih netraumatskih amputacija.

Distalna simetrična polineuropatija je najčešći oblik DN a obično pogađa kako mala tako i velika nervna vlakna. Neuropatija malih nervnih vlakana se javlja u početnim stadijima, često bez objektvnih simptoma ili elektrofizioloških pokazatelja nervnog oštećenja, a najveći rizik je razvoj ulkusa i gangrene. S druge strane, neuropatija velikih nervnih vlakana pogađa osjetne i motorne nerve a ispoljava se gubitkom osjećaja u šaci i stopalu, tzv. distribucija u području čarape i rukavice. Najveći rizik neuropatije velikih nervnih vlakana je Charcotova neuroartropatija [3].

Dijagnostika DN se oslanja na pomno proučavanje anamneze i pažljiv fizički pregled pacijenta. Dobrom kontrolom dijabetesa moguće je značajno smanjiti neuropatiju.

Edukacija pacijenata i druge preventivne mjere su najbolji način liječenja komplikacija neuropatije i smanjenja stope amputacija uzrokovanih DN.

Jedna od najčećih komplikacija DN je tzv. dijabetično stopalo. Prema definiciji Svjetske zdravstvene organizacije, dijabetično stopalo je ono stopalo koje je narušenog funkcionalnog integriteta zbog infekcije, rana i razaranja tkiva, te oštećenja živaca i bolesti krvnih sudova nogu*”*. Ulkus dijabetičnog stopala se javlja kod približno 25% pacijenata sa dijabetesom. Rizik od amputacije se povaćava sa pojavom ulkusa, a približno 80% svih amputacija vezanih za dijabetes su posljedica pojave ulkusa. Preporučuje se detaljan fizički pregled ekstremiteta kod pacijenata sa dijabetesom najmanje jednom godišnje [1].

Na Klinici za ortopediju i traumatologiju UKC-a Tuzla godišnje se bilježi približno 90 slučajeva dijabetičnog stopala sa rastućom tendencijom.

Cilj rada

Cilj rada je biostatistička analizapacijenata dijabetičnog stopalatretiranih na Univerzitetskom kliničkom centru Tuzla u periodu od augusta 2017. do augusta 2018. godine, usporedbom rezultata dobijenih na Univerzitetskom kliničkom centru Tuzla na navedenom uzorku sa rezultatima analiza slučajeva dijabetičnog stopala u drugim zdravstvenim ustanovama.

Ispitanici i metode

Ispitanici

Za potrebe istraživanja obrađeni su svi slučajevi dijabetičnog stopala na Univerzitetskom kliničkom centru Tuzla uperiodu od augusta 2017. do augusta 2018. godine. Budući da je riječ o biostatističkoj analizi ispitanici su posmatrani u cjelini.

Metode

Prilikom obrade podataka primjenjivani su principi biostatističke analize. Biostatistička analiza podataka provedena je u programima SPSS i Excel (SPSS for Windows, Version 16.0; Excel 2010). Svi rezultati su izraženi u skupu prirodnih brojeva te u postocima.

Rezultati

Na UKC Tuzla je u periodu od augusta 2017. godine do augusta 2018. godine obrađeno ukupno 89 pacijenata sa dijabetičnim stopalom. Parcijalni rezultati biostatističke analize prikazani su u Tabeli 1. Od 89 slučajeva, šest (6,7%) je rezultovalo parcijalnom amputacijom, 13 (14,6%) potkoljenom amputacijom a 23 (25,84%) amputacijom prsta ili prstiju stopala. Nadalje, kod 19 (21,35%) slučajeva ulkusa **Slika** 1. Učestalost pojedinih ishoda slučajeva dijabetičnog stopala.

dijabetičnog stopala zabilježena je incizija ili nekrektomija, dok je 28 (31,36) slučajeva rezultovalo natkoljenom amputacijom.

Tabela 1. Ishodi zabilježenih slučajeva dijabetičnog stopala.

Ishod	Broj pacijenata
Parcijalna amputacija	6
Potkoljena amputacija	13
Incizija i nektrektomija	19
Amputacija prsta ili prstiju stopala	23
Natkoljena amputacija	28

Slika 1.Učestalost navedenih ishoda

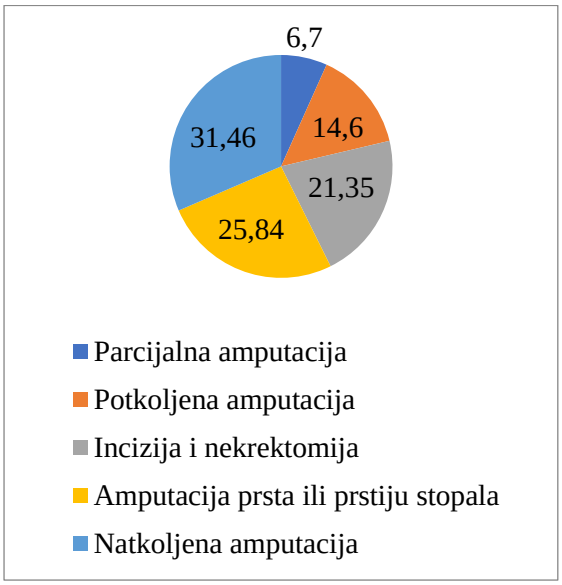

Od ukupnog broja pacijenata, 27 (30,34%) je već ranije imalo neki modalitet amputacionog liječenja, a kod 18 pacijenata (20,22%) je nakon operativnog zahvata bilo potrebe za dodatnom hirurškom intervencijom (Slika 2).

Slika 2. Učestalost potrebe za dodatnim hirurškim intervencijama kod pacijenata sa dijabetičnim stopalom.

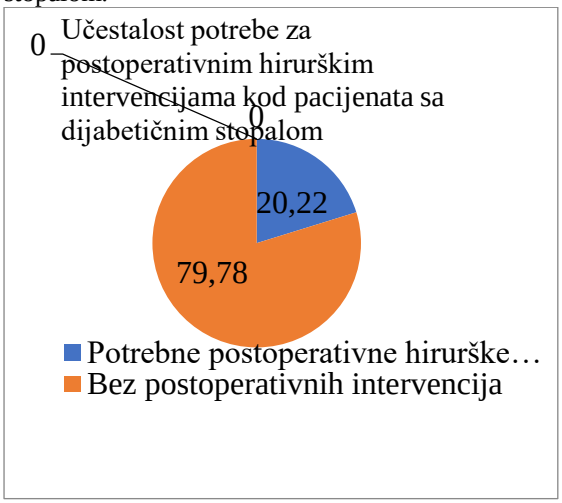

Postoperativne komplikacije

Postoperativne komplikacije ulksa dijabetičnog stopala zabilježene na Univerzitetskom kliničkom centru Tuzla su:

- gangrena na mjestupostoperativne rane,
- dehiscencija rane,
- postoperativna infekcija rane,
- postoperativni hemangiom,
- postoperativna anemija.

Gangrena na mjestu postoperativne rane razvila se u 21,35% slučajeva. Dehiscencija rane nastupila je kod 14,60% pacijenata, dok je do postoperativne infekcije rane došlo kod 11,24% pacijenata.

Postoperativni hemangiom na bataljku razvio se u 12,36% slučajeva, a postoperativna anemija je zabilježena kod 11,24% pacijenata (Slika 3).

Slika 3. Postoperativne komplikacije liječenja dijabetičnog stopala na Univerzitetskomkliničkom centru Tuzla.

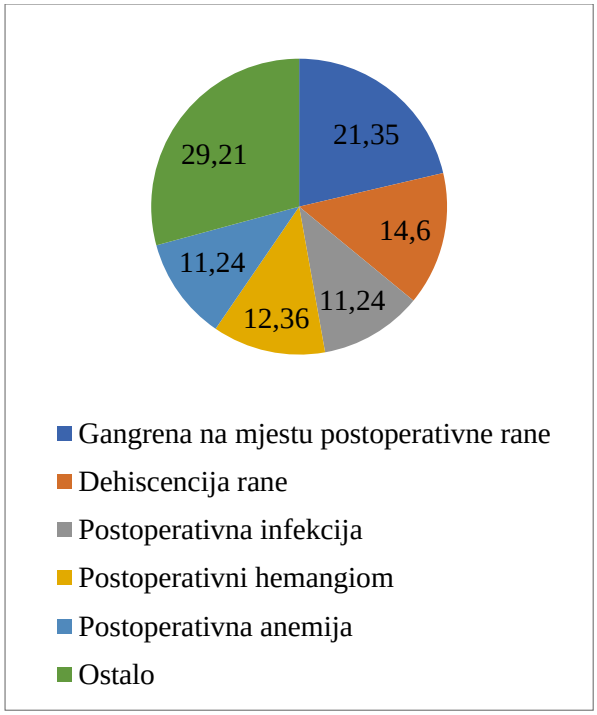

Diskusija

Prema rezultatima ovog istraživanja, od 89 pacijenata sa ulkusom dijabetičnog stopala, 6 slučajeva je rezultovalo parcijalnom amputacijom stopala (6,7%). Potkoljena amputacija zabilježena je kod 13 od 89 slučajeva (14,6%). Ukupno 19 od 89 slučajeva ulkusa dijabetičnog stopala rezultovalo je incizijom i nekrektomijom (21,35%). Amputacija prsta ili prstiju stopala zabilježena je kod 23 pacijenta (25,84%), dok je natkoljena amputacija zabilježena kod 28 od 89 pacijenata (31,46%). Dakle, većina slučajeva ulkusa dijabetičnog stopala rezultuje natkoljenom amputacijom.
Kod gotovo 79,78% pacijenata sa ulkusom dijabetičnog stopala nema potrebe za dodatnim hirurškim postoperativnim intervencijama. Ipak, određene postoperativne komplikacije su zabilježene.

Kao najčešća postoperativna komplikacija zabilježena je gangrena na mjestu postoperativne rane, u 21,35% slučajeva. Dehiscencija rane nastupila je kod 14,60% pacijenata, što je uskopovezano za pojavom postoperativne infekcije rane. Postoperativni hemangiom na bataljku razvio se u 12,36% slučajeva, a postoperativna anemija je zabilježena kod 11,24% pacijenata.

Usporedba UKC Tuzla sa kliničkim centrima u svijetu

Na Klinici za ortopediju i traumatologiju Univerzitetskom kliničkom centru Tuzla dodatne hirurške intervencije bile su potrebne u 17,2% više slučajeva nego na klinikama u svijetu.

Infekcija postoperativne rane zabilježena je u 39% manje slučajeva na Univerzitetskom kliničkom centru Tuzla nego na klinikama u svijetu. Pojava gangrene na mjestu mjestu postoperativne rane u svijetu zabilježena je kod 14,1% slučejeva, dok je na Univerzitetskom kliničkom centru Tuzla zabilježena kod21,35% pacijenata.

Dehiscencija rane kao postoperativna komplikacija ulkusa dijabetičnog stopala razvije se kod 7,8% pacijenata u svijetu, dok je na Univerzitetskom kliničkom centru Tuzla ova komplikacija zabilježena kod 14,6% pacijenata. Postperativna anemija na Univerzitetskom kliničkom centru Tuzla razvije se kod 10 od 89 pacijenata, dok se u svijetu postoperativna anemija bilježi kod 3,1% pacijenata. Usporedba učestalosti pojedinih postoperativnih komplikacija dijabetičnog stopala na Univerzitetskom kliničkom centru Tuzla i u svijetu prikazana je i grafički (Slika 4).

Slika 4. Usporedba učestalosti pojedinih postoperativnih komplikacija.

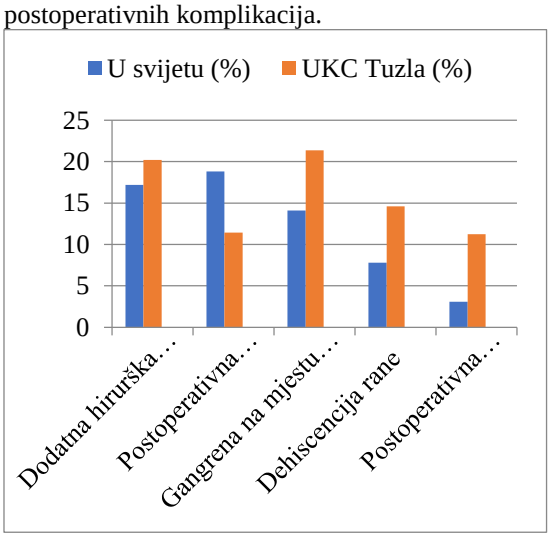

Zaključak/Conclusion

1. Najčešći ishod ulkusa dijabetičnog stopala je natkoljena amputacija, kod 31,46% slučajeva, na osnovu čega se zaključuje da majoritet pacijenata sa dijebetesom ljekarsku pomoć traži tek u uznapredovalim fazama razvoja dijabetičnog stopala.
2. Najčešćapostoperativna komplikacija operacije ulkusa dijabetičnog stopala je gangrena na mjestu postoperativne rane, a javlja se kod 21,35% pacijenata na Univerzitetskom kliničkom centru Tuzla.
3. Sve postoperativne komplikacije ulkusa dijabetičnog stopala češće su zabilježene na Univerzitetskom kliničkom centru Tuzla nego u svijetu, izuzev postoperativne infekcije rane koja se javi u 39% manje slučajeva na Univerzitetskom kliničkom centru Tuzla nego na klinikama u svijetu.

ORCID:https://orcid.org/ 0009-0007-8438-8936

Literatura/References

1. Boulton, AJM, Armstrong DG, Albert SF, Frykberg, RG, Hellman R, Kirkman MS, Lavery LA, LeMaster, JW, Mills JL, Mueller MJ, Sheehan P, Wukich DK. Comprehensive Foot Examination and Risk Assessment. Diabetes Care 2008 Aug; 31(8):1679–1685
2. Izadi M, Kheirjou R, Mohammadpour R, Aliyoldashi MH, Moghadam SJ, Khorvash F, Jafari NJ, Shirvani S, khalili N, Efficacy of comprehensive ozone therapy in diabetic foot ulcer healing, Diabetes & Metabolic Syndrome: Clinical Research & Reviews (2019), doi: https://doi.org/10.1016/j.dsx.2018.11.060
3. Johnson R, Osbourne A, Rispoli J, Verdin C, The Diabetic Foot Assessment, National Association of Orthopaedic Nurses, Orthopaedic Nursing, January/February 2018, Volume 37, Number 1, pp.13-21.
4. Vinik AI, Management of Neuropathy and Foot Ulcerations in Diabetic Patients, Clinical Cornerstone, Complications of Diabetes, 2003; vol. No.2, pp.38-55.