Revija/Journal
za medicinske i tehničke nauke/Of Medical and Technical Sciences
Evropski Univerzitet Kallos Tuzla

ORIGINAL PAPERS

# NUS EFEKAT KORTIKOSTEROIDA U LIJEČENJU COVID-19
# NUS EFFECT OF CORTICOSTEROIDS IN THE TREATMENT OF COVID-19

Almir Jagodić[1], Fahir Baraković[2], Mithat Tabaković[2], Elvedin Osmanović[1], Irma Ikanović[3], Belkisa Hodžić[1]

1. JZU Dom zdravlja Živinice
2. Evropski univerzitet Kallos Tuzla
3. Zavod za hitnu medicinsku pomoć Sarajevo

DOI - 10.59366/2831-1094.2023.1.2.25

Corresponding author:
e-mail: almir_jagoda@hotmail.com

**Sažetak**

Glukokortikoidi, skupina su lijekova, koji se koriste za liječenje artritisa i drugih sistemskih bolesti. Njihova je uloga djelovanje na različite vrste ćelija koje su uključene u upalu, čime se smanjuje upalni proces u organizmu. Glukokortikoidi djeluju zahvaljujući aktivaciji glukokortikoidnih receptora. Oni imaju mogućnost da nakon aktivacije regulišu različite ćelijske mehanizme kao što su transrepresija i transaktivacija. Glukokortikoidi, osim što suzbijaju upalu, imaju i mnogobrojne štetne posljedice. Dugotrajna upotreba glukokortikoidi povezana je s neželjenim učincima kao što su povećanje tjelesne težine, osteoporoza, psihički poremećaji, migrena. Također, nuspojave variraju ovisno o dozi te dužini trajanja terapije. Međutim, unatoč ozbiljnim nuspojavama, kortikostreoidi se i dalje koriste kao prva mjera za sprječavanje upala, ali se, s obzirom da još uvijek nema adekvatnih lijekova, koriste i za dugotrajno liječenje reumatskih bolesti.

**Ključne riječi:** glukokortikoidi, glukokortikoidni receptor, nuspojave, artritis.

**Summary**

Glucocorticoids are a group of medicines used to treat arthritis and other sistemic diseases. Glucocorticoids, a group of medicines that affects different types of cells involved in inflammation and thus reduces inflammatory processes in the body. Glucocorticoids are activated by the glucocorticoid receptor. After the activation the latter can regulate various cell mechanisms such as transrepression and transactivation. In addition to positive anti-inflammatory effects on the body, glucocorticoids have numerous undesired harmful effects. Long-term use of glucocorticoids has adverse effects such as weight gain, osteoporosis, mental disorders, cataract, etc. Adverse effects vary depending on the dosage and length of the treatment. However, despite serious side effects, glucocorticoids are still used as the first measure to prevent inflammation, but given that, there are still no adequate medications, they are also used for the long-term treatment of rheumatic diseases.

**Keywords:** glucocorticoids, glucocorticoirecep or, side effects, arthritis

## Uvod/Introduction

Od 1948. godine, kad je uspješno primijenjen hidrokortizon (kortizol), kao glavni glukokortikoid korteksa nadbubrežne žlijezde, sintetiziran je velik broj spojeva koji sadrže glukokortikoidnu aktivnost. Učinkovitost različitih sintetskih steroida ovisi o stepenu apsorpcije, razini koncentracije u ciljanom tkivu, afinitetu vezivanja za steroidni receptor, njihovom metabolizmu. Biološki su učinci kortikosteroida posredovani preko glukokortikoidnog receptora. Ti biološki učinci glukokortikoida mogu biti sažeti kao antiupalni, imunosuprimirajući, metabolički te toksični. Antiupalni i imunosuprimirajući učinci kortikosteroida uključuju promjene u cirkulaciji/migraciji leukocita (npr. neutrofilija, limfopenija, monocitopenija) te promjene u određenim ćeliskim funkcijama kao što su inhibicija sinteze limfokina te funkcija monocita. Antiupalni te imunosuprimirajući su učinci poželjni, a metabolički i toksični učinci nisu.
Trajanje terapije, doza lijeka, pravilan izbor glukokortikoida te način primjene ovise o kliničkoj slici pacijenta te omjeru koristi i rizika. Uz osjetljivost bolesnika, jer svaki pacijent drukčije reagira na terapiju, ovi faktori određuju pojavu i težinu neželjenih učinaka. Prilikom sustavne uporabe kortikosteroida javljaju se ozbiljnije nuspojave nego prilikom topikalne uporabe. Neželjeni efekti javljaju se s različitom prevalencijom, u različitim organima te nakon različite dužine trajanja terapije. Također, nuspojave se mogu pojaviti zasebno ili u kombinaciji. Tipična kombinacija nuspojava zabilježena je u slučaju Cushingova sindroma koji karakteriše mjesečevo lice, „bivolska grba“, hirzutizam, osteoporoza te intolerancija na glukozu. Upravo su ovi neželjeni efekti ograničavajući činioci za korištenje ovih lijekova. U zadnje se vrijeme stavlja naglasak na razvoj tvari koje imaju antiupalni učinak kao i klasični kortikosteroidi, ali, naravno, sa smanjenim neželjenim efektima. Kako bi to bilo moguće, potrebno je bolje razumijevanje molekularnih i ćelijskih učinaka kortikosteroida. Cilj rada je prikaz slučaja NUS efekta primjene kortikosteroida u liječenju COVID-19 infekcije.

## Kortikosteroidi

Kortikosteroidi, ili 17-hidroksikortikosteroidi, koriste se u liječenju mnogih bolesti. U kori nadbubrežne žlijezde sintetiziraju se dvije vrste kortikosteroida: androgeni s devetnaest ugljikovih atoma i kortikosteroidi s dvadeset i jednim ugljikovim atomom. Klasa kortikosteroida podijeljena je na glukokortikoide i mineralokortikoide, ovisno o njihovim ulogama u regulaciji metabolizma ugljikohidrata i ravnoteže elektrolita.

Mineralokortikoidi djeluju na ravnotežu elektrolita u vanćelijskoj tekućini. Najvažniji je predstavnik aldosteron. Glukokortikoidi (GC) imaju integralnu ulogu u širokom rasponu fizioloških sistema u tijelu. Utiču na koncentraciju glukoze u krvi, odnosno sudjeluju u regulaciji metabolizma ugljikohidrata, masti i proteina. Također, djeluju na rast, reprodukciju i funkciju mozga.

## Djelovanje kortikosteroida

Osnovni mehanizam djelovanja uključuje pasivnu difuziju slobodnih glukokortikoida koji cirkuliraju kroz ćelijsku membranu i vežu se za specifične unutarćelijske citoplazmatske receptore, koji su prisutni u svim ćelijama. Aktivirani hormon-receptor kompleks vezan je za specifična mjesta unutar deoksiribonukleinske kiseline (DNA), uzrokujući modulaciju specifičnih gena. Glukokortikoidi djeluju na različite tipove ćelija koje su uključene u upalni proces. Također utiču na proizvodnju metabolita arahidonske kiseline, uključujući prostaglandine i leukotriene. Mogu stimulirati proizvodnju antiupalnih proteina kao što je lipokortin, inhibitor fosfolipaze A2, te smanjuju ekspresiju ciklooksigenaze tipa 2.

Oni moduliraju funkcije fibroblasta i hondrocita čime se potiskuje oslobađanje enzima koji degradiraju hrskavice i kosti. Rezultat terapija glukokortikoidima, dovodi do povećanja rizika od prijeloma, zbog direktnih i indirektnih učinaka glukokortikoida na koštanu masu te snagu kostiju i mišića.

Kortikosteroidi potiču apoptozu zrelih osteoblasta i osteocita, što rezultira smanjenjem koštane mase. Također, dovodi do oštećenja kostiju čime se smanjuje njihova čvrstoća. Kortikosteroidi utiču na remodeliranje kostiju. To postižu djelovanjem na metabolizam kalcija. Uzrokuju smanjenu intestinalnu apsorpciju kalcija i povećano izlučivanje putem bubrega. Drugi negativni učinak kortikosteroida je povećani rizik od pada zbog smanjene ravnoteže uzrokovane atrofijom mišića.

## Građa kuka

Zglob kuka je najveći zglob u ljudskom organizmu, a nalazi se između femura i acetabuluma zdjelice zbog čega je u medicini često nazivan acetabulofemoralnim zglobom (articulatio Coxae). U ljudskom tijelu nalaze se dva zgloba kuka koja čine podršku masi tijela u statičkim i dinamičkim radnjama, štite

## Prikaz slučaja

Pacijent muškarac rođen 1979. godine iz Živinica, po zanimanju trgovac, oženjen i otac troje djece. Do 2021. godine bio je relativno zdrav. Negira kardiovaskularne bolesti, diabetes mellitus, psihička oboljenja i bolesti herediteta, kod sebe, kao i u bližoj porodici. Do 40-te godine rekreativno se bavio nogometom, ne puši, ne konzumira alkohol.

reproduktivni sistem i donji probavni sistem. Zglob kuka je kuglastog oblika okružen snažnim bedrenim mišićima i ligamentima. Bedrena kost još nazvana i femur, kao najveća cjevasta kost u tijelu, dijeli se na glavu, vrat i trup. Acetabulum zdjelice ima oblik duboke polukugle koja okružuje glavu femura (Slika 1). Glava femura nalazi se na gornjem dijelu bedrene kosti i kuglastog je oblika.

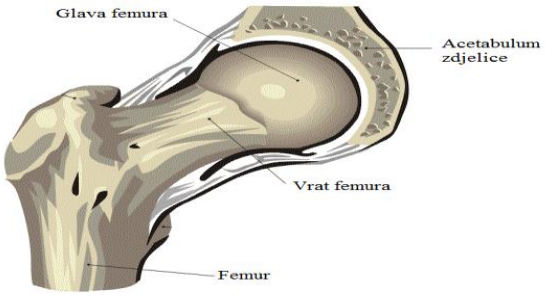


**Slika 1.** Građa zgloba kuka
Izvor:(https://en.wikipedia.org/wiki/Capsule_of_hip_joint) 05.01.2023

Unutrašnjost acetabuluma i površina glave femura prekrivene su debelom zglobnom hrskavicom. Zglobna hrskavica omogućuje glatke pokrete u zglobu, a njezina debljina ovisi o pritisku pri kretanju.

## Nastanak bolesti

U oktobru 2021. godine bolest nastaje slabošću i malaksalošću, te povišenom tjelesnom temperaturom. Testiran 20.10.2021. godine na SARS-CoV 2 virus, dana 21.10.2021. godine potvrdi se pozitivan test PCR metodom. Od 21.10.2021. godine ambulantno započeto liječenje COVID-19 sa antipireticima, vitaminom C i vitaminom D3.
Do 25.10.2021. godine uspijevalo se održavti tjelesna temperatura do 38.5 °C.

U večernjim satima 25.10.2021. godine tjelesna temperatura doseže do 40,1°C te se ni na bilo koji antipiretik nije uspjela normalizirati. Hospitaliziran u Klinici za infektivne bolesti UKC Tuzla 25.10.2021. godine. Odmah je započeto liječenje sa kortikosteroidima, te su urađene laboratorijske pretrage (sve vrijednosti su bile 5 do 10 puta veće nego referentne vrijednosti), Uradjen je rendegenski snimak pluća (Slika 2).

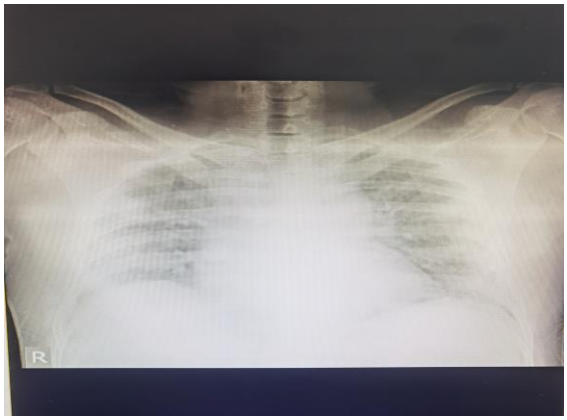

**Slika 2.** Rendgentski snimak pluća pacijenta 26.10.2021. godine

Zbog loših laboratorijskih nalaza i rendgentskig snimka pluća dana 27.10.2021. godine premješten u Respiratorni centar (RC) Klinike za plućne bolesti UKC Tuzla. U RC priključen na neinvazivnu ventilaciju (NIV) te nastavljeno liječenje visokim dozama kortikosteroida. Dana 30.10.2021. godine dolazi do pogoršanja vitalnih funkcija te pacijent biva priključen na respirator. Pri priključivanju na respirator, pacijent u besvjesnom stanju, Puls 30 u/min, TA 70/30 mmHg, SpO2 45%. Na respiratoru bio 10 dana, nakon 7. dana od priključivanja na respirator, vitalni parametri su se stabilizirali. Tokom priključenja na respiratoru primao visoke doze kortikosteroida parenteralno. Deseti dan nakon stabilizacije vitalnih parametara isključen je respirator i vraćen je na NIV. U RC boravio 28 dana.

Po otpustu sa RC pacijent je još 5 mjeseci primao kortikosteroide. Navodi da je imao zamaranje pri hodanju i otežano disanje. Nakon otpusta iz RC dobio na kilaži oko 20 kg. Pacijent je primio velike doze kortikosteroida tokom liječenje. Za 28 dana je primio po 160 mg metilprednosolona dva puta dnevno a narednih 10 dana jednom dnevno je primio 160 mg. Ukupna doza kortikosteroida (metilprednozolona) je10.560 mg

Deseti mjesec po izlasku iz RC javio se doktoru zbog bolova u kukovima, navodi da nije imao tegobe sa disanjem, ali da se i dalje zamara i da mu je otežana bila pokretljivost. U lokalnom nalazu prisuta palpatorna bolnost kukova, ograničenje pokretljivosti kukova, izraženije desno. Pri pokretima u oba kuka čuju se krepitacije. Doktor porodične medicine je uputio pacijenta da se uradi rendgenogram (RTG) kukova (Slika 3).

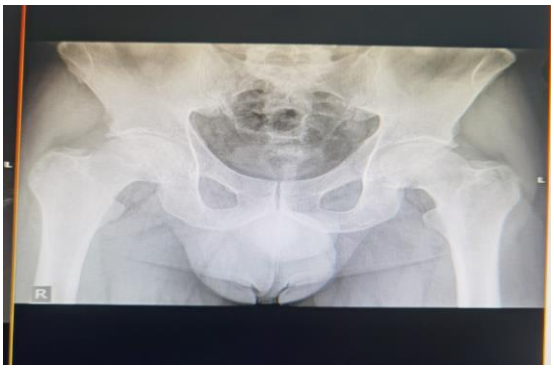

**Slika 3.** Rendgentski snimak kukova pacijenta septembar 2022. godine

Rendgnetski snimak pokazuje izražene degenerativne promjene oba kuka izraženije desno po tipu osteoartritisa (OA) kukova. Pregledan od strane ortopeda koji indicra magnetnu rezonancu (MRI) kukova (Slika 4 i 5).

**Slika 4.** Magnetna rezonanca kukova, anteroposteriorni snimak, pacijenta novembar 2022. godine

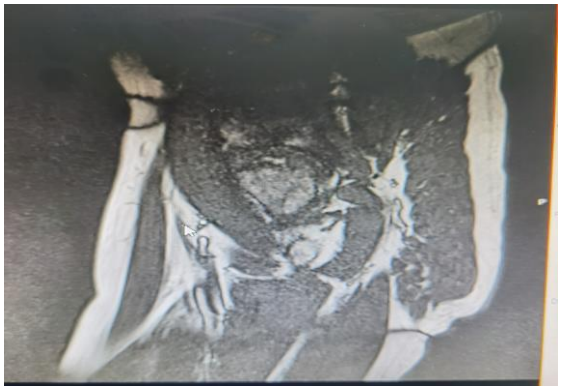

**Slika 5.** Magnentna rezonanca kukova, profilni prikaz pacijenta novembar 2022. godine

Na MRI se vidi osteonekroza glave femura gradus III. Pacijent je prezentiran na konziliju Klinike za ortopediju i traumatologiju gdje se zaključi da je osteonekroza kukova nastala zbog visoke doze kortikosteroida upotrebljenih pri liječenju COVID-19 infekcije, te je indicrana ugradnja endoproteze oba kuka. Neophodno je izvršiti fizikalni tretman radi jačanja muskulature DE kako bi se nakon ugradnje endoproteze mogao odmah uspraviti u stojeći položaj-vertikalizirati.

Pacijent dana 26.01.2023. godine pregledan od strane fizijatra. Fleksija u kuku 45 stepeni desno, 55 stepeni lijevo, ne izvodi pokrete vanjske i unutrašnje rotacije u kukovima. Hipotrofija natkoljene i potkoljene muskulature (Obim natkoljene muskulature 26,5 cm obostrano mjereno 10 cm iznad gornjeg patelarnog ruba, obim potkoljene muskulature 21 cm obostrano mjereno 10 cm ispod donjeg patelarnog ruba. Gruba motorna snaga na donjim ekstremitetima za ocjenu 3+ po manuelnommišićnom testu. Ne izvodi čučanj, ne izvodi hod na prstima i petama. Pacijent uključen u fizikalni tretman.

## Zaključak/Conclusion

Kortikosteroidi su steroidi koji se sintetiziraju u kori nadbubrežne žijezde te imaju antiupalna i imunosuprimirajuća svojstva. Kortikosteroidi induciraju apoptozu zrelih osteocita i osteoblasta, čime dolazi do smanjenja koštane mase te čvrstoće kosti. Terapija kortikosteoidima uzrokuje brojne neželjene efekte koji variraju ovisno o dozi lijeka te dužini trajanja terapije. Iz navedenog prikaza slučaja vidimo da je pacijent zbog liječenja COVID-19 infekcije primao kortikosteroide zbog upalnog procesa na plućima. Godinu dana po izlječenju od COVID-19 započinju tegobe sa bolovima u kukovima. Radiološkom obradom došlo se do zaključka da se radi o aseptičnoj nekrozi kukova kao posljedica upotrebe kortikosteroida, a što je jedan od nus efekata primjene kortikosteroida.

ORCID:https://orcid.org/0000-0002-4433-0509

**Literatura/ References**

1. Baron R., Rawadi G. "Wnt signaling and the regulation of bone mass", Current Osteoporosis Reports, 2007.
2. Gensler L. S. "Glucocorticoids: Complications to Anticipate and Prevent", National Institute of Health, 2013.
3. Guler-Yuksel M., Hoes J. N., Bultink M., Lems W. F. "Glucocorticoids, Inflammation and Bone", Calcified Tissue International, 2018.
4. Kholsa S., Westendorf J. J., Oursler M. J. "Building bone to reverse osteoporosis and repair fractures", The Journal of Clinical Investigations, 2008. https://pubmed.ncbi.nlm.nih.gov/18246192/ (28.01.2023.g 14:19h)
5. Moraitis G. , Block T., Nguyen D, Belanof J. "The role of glucocorticoid receptors in metabolic syndrome and psychiatric illness", The Journal of Steroid Biochemistry and Molecular Biology, 2017.
6. Perović D. Anatomija čovjeka, Medicinska knjiga, 1961.
7. Platzer W., Priručni anatomski atlas, Prvi svezak: Sustav organa za pokretanje, Medicinska naklada, Zagreb, 2003.
8. Prpić T. i saradnici, Atroskopija kuka, Medicina fluminensis, 2013;49 (3):271-279.
9. Schacke H., Wolf-Dietrich Docke, Asadullah K. " Mechanisms involved in the side effects of glucocorticoids", Pharmacology & Therapeutics, 2002.
10. Van der Goes M. C., Jacobs J. W., Bijlsma W. "The value of glucocorticoid co-therapy in different rheumatic diseases – positive and adverse effects", Arthritis Research and Therapy, 2014.
Internet izvor:
11. https://pubchem.ncbi.nlm.nih.gov/ (28.01.2023. 13:44h)
12. https://pubmed.ncbi.nlm.nih.gov/18246192/ (28.01.2023. 14:19)
13. https://en.wikipedia.org/wiki/Capsule_of_hip_joint (05.01.2023. 21:45)
14. www.researchgate.net-Overview-of-glucocorticoid-associated-side-effects (28.01.2023. 14:35h).